Savoir évoquer et diagnostiquer une **mitochondriopathie**

Dr Christian LAVIGNE

chlavigne@chu-angers.fr

Médecine interne et maladies vasculaires

Centre de référence des maladies mitochondriales

CHU Angers

Collège national des enseignants de Médecine interne

La mitochondrie

- Un organite fondamental
  - Production énergétique (ATP)
  - Nécessaire à tout métabolisme
  - Présent dans toutes les cellules (sauf hématies)

- Ontogénie particulière
  - Probable origine bactérienne
  - Génome propre (mtDNA)
  - Mais dépend de nombreux gènes nucléaires
  - Transmission uniquement par l'ovocyte (spermatozoïde fécondant dépourvu de mitochondrie)

Les maladies mitochondriales… un groupe complexe

- Maladies rares... Nombreuses… Hétérogènes
- Maladies sous-diagnostiquées
  - Méconnues des médecins d'adultes
- Mutations de l'ADN mitochondrial
  - Les mieux connues, les plus anciennes
  - Phénotypes assez homogènes
  - Forte composante neurologique
  - MERFF, MELAS, NARP, Kearns-Sayre…
- Mutations de l'ADN nucléaire
  - gènes codant pour différentes sous-unités de la chaîne respiratoire, protéines d'assemblage, chaperonnes…
  - Phénotypes très variés

Quand penser à une maladie mitochondriale ?

- Tout le temps...

Association illégitime d'atteintes de plusieurs organes quelle que soit la transmission

  - Maternelle (mtDNA)
  - Autosomique récessive
  - Autosomique dominante (rare)
  - Nombreux cas d'allure sporadique

PRÉSENTATIONS CLINIQUES

Atteinte neurologique

- Système nerveux central
  - Épilepsie myoclonique
  - Ataxie cérébelleuse
  - Dégradation cognitive, leucodystrophie, atrophie corticale
  - Pseudo-AVC
  - Céphalées migraineuses…
  - Asthénie
- Système neurologique périphérique, muscles
  - **Myopathie**, intolérance à l'effort, myoglobinurie
  - Neuropathies périphériques
  - Ophtalmoplégie externe progressive
- Signes neuro-sensoriels
  - Surdité
  - Atrophie optique, rétinite pigmentaire

IRM cérébrale : pseudo-AVC

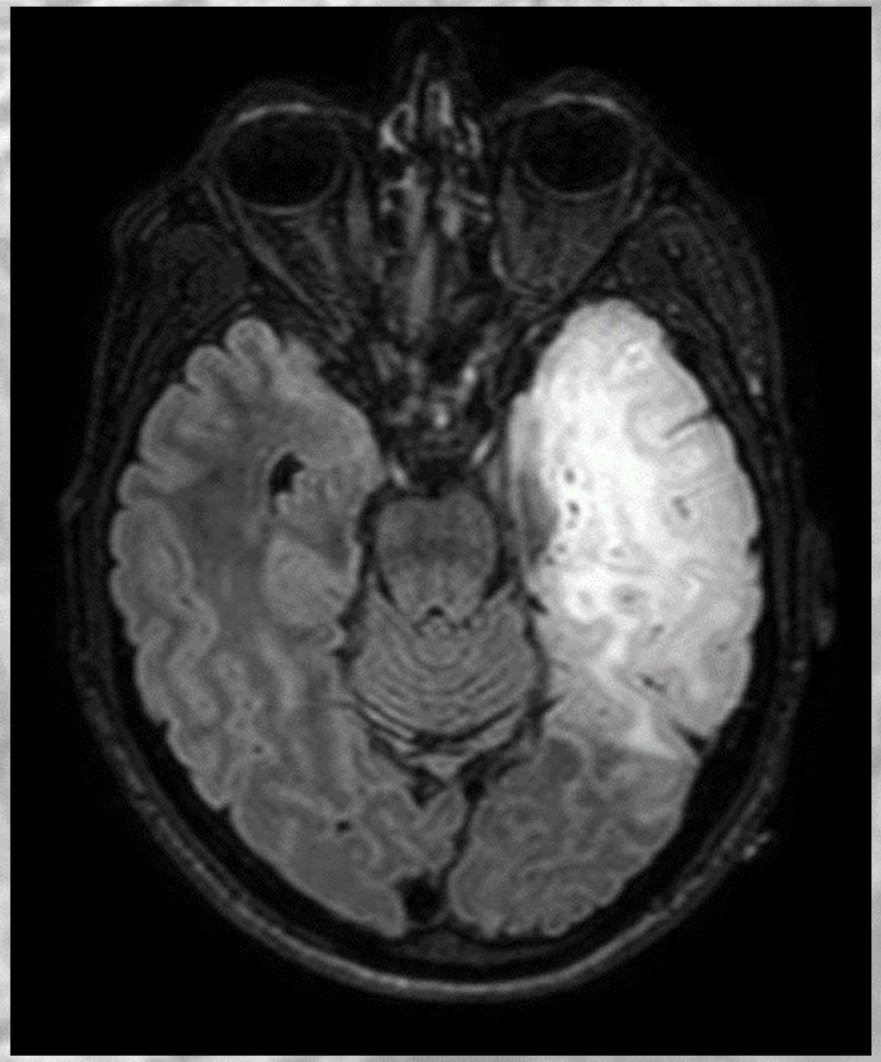

Spectro-RMN : pic de lactates au niveau des noyaux gris centraux

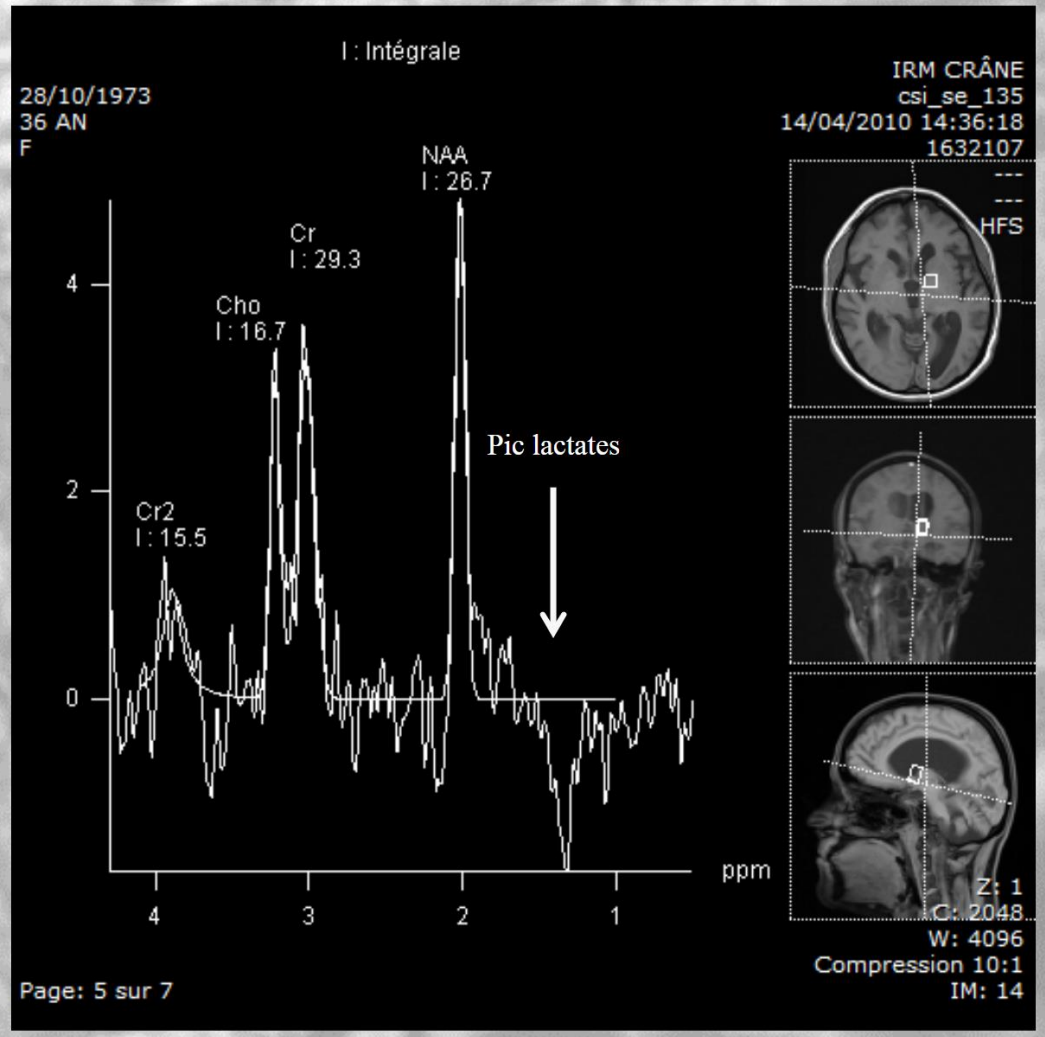

Myocardiopathie

- Cardiopathies
  - Hypertrophique (Leigh, MELAS...)
  - Dilatée (Barth, MELAS, MIDD...)
  - Non compaction VG
- Clinique :
  - Insuffisance cardiaque
  - Arythmies, Wolff-Parkinson-White
  - Troubles conduction (Kearns-Sayre++)
  - Mort subite

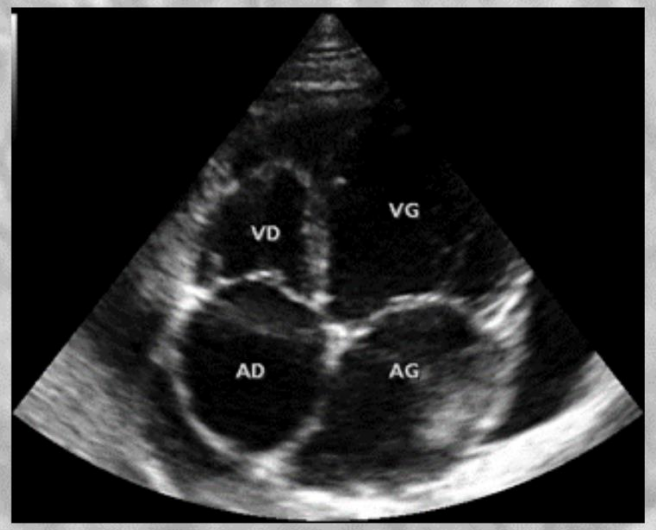

- Mauvais pronostic en cas de décompensation (risque de défaillance multi-viscérale)

Atteinte hépatique

- Manifestations
  - Insuffisance hépatique aigue
    - Nouveau-né
    - Dans le cadre d'une défaillance multi-viscérale
  - Hépatopathie chronique
    - Cytolyse, cholestase, élévation γGT
    - Stéato-hépatite++, cirrhose
- Histologie
  - Stéatose microvacuolaire, cholestase, perte hépatocytaire
  - Déficit de la chaîne respiratoire mitochondriale
- Atteinte rarement isolée

Atteinte digestive

- Dysphagie, troubles de la déglutition

- Anomalies de la motilité digestive
  - Gastroparésie
  - Pseudo-obstruction intestinale chronique (MNGIE, MELAS)
  - Diarrhée chronique (MELAS)

- Vomissements cycliques
- Insuffisance pancréatique exocrine
- Atrophie villositaire
- Risque de dénutrition sévère

Atteinte rénale

- Surtout chez l'enfant
- Adulte : souvent associée à diabète et surdité

- Atteinte glomérulaire
  - Syndrome néphrotique
  - Glomérulosclérose segmentaire et focale

- Néphropathie tubulaire (enfant)
  - Hypomagnésémie
  - Syndrome de Toni-Debré-Fanconi
  - Acidose tubulaire proximale

- Insuffisance rénale chronique, dialyse

Atteinte hématologique

- Anémie avec sidéroblastes en couronne
- Neutropénie vacuolaire
- Thrombopénie
- Myélodysplasies

Atteinte endocrinologique

- Petite taille, retard de croissance, amaigrissement
- Hypoglycémies, diabète
- Hypoparathyroïdie
- Insuffisance corticotrope
- Cryptorchidie

Le diabète mitochondrial

- 1% de l'ensemble des diabètes
- Contexte familial (côté maternel)
- MIDD, MELAS
- MIDD (Maternally inherited diabetes and deafness)
  - Insulino-requérant ou non
  - Maigreur relative
  - Surdité, dystrophie maculaire réticulée
  - Atteinte rénale sévère
  - Myopathie proximale, troubles du rythme
- Éviter metformine (acidose lactique)

Principaux syndromes mitochondriaux

- MELAS
  - Mitochondrial Myopathy, Encephalopathy, Lactic Acidosis and Stroke-like episodes
- MERRF
  - Myoclonic Epilepsy and Ragged Red Fibers
- NARP
  - Neuropathie, ataxie, rétinite pigmentaire
- Kearns-Sayre
  - Ophtalmoplégie externe progressive, myopathie, atrophie optique, surdité, cardiopathie avec troubles du rythme
- Syndromes de Pearson, Leigh, Alpers, MNGIE, MIDD…

Clinique des maladies mitochondriales

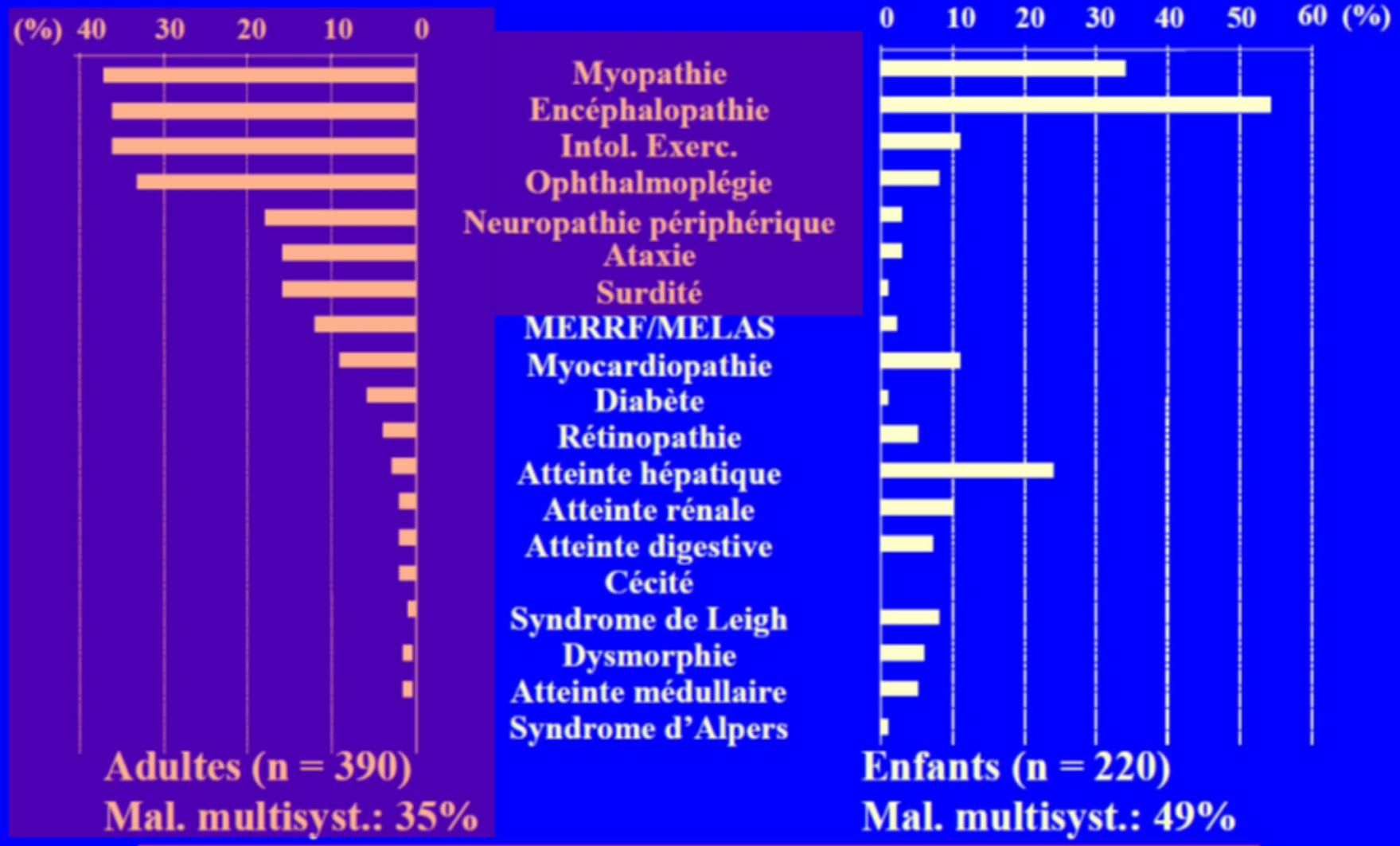

[Tissu-spécificité réelle et dépendance énergétique]

COMMENT FAIRE LE DIAGNOSTIC D'UNE MALADIE MITOCHONDRIALE

Procédure diagnostique

1. Préciser le symptôme d'appel
   - Caractérisation de l'atteinte d'organe
2. Rechercher l'atteinte des autres organes cibles
   - Œil
   - Cœur
   - Cerveau (spectro-IRM)
   - Muscle
   - Foie, rein,…
3. Exclure diagnostics différentiels
4. Faire le bilan métabolique
5. Apporter la preuve génétique

Explorations biologiques : examens usuels

- Hyperglycémie à jeun et/ou post-prandiale
- Cytolyse hépatique, ↑ Gamma-GT
- Acidose métabolique
- Cytopénie
- Ins. rénale, protéinurie

Explorations biologiques : cycle redox

- Paramètres étudiés
  - Glycémie
  - Acide lactique, acide pyruvique
  - Acides cétoniques (acéto-acétate, β-OH-butyrate)
  - Acides gras libres
- Modalités usuelles
  - Début le matin après 12 heures de jeûne
  - Cathéter de prélèvement maintenu en place
  - Prélèvements avant et 2 heures après repas et collations
  - Arrêt des médicaments causant acidose lactique : metformine+++
  - En cas de diabète : glycémie équilibrée

Explorations biologiques : cycle redox

- Critères diagnostiques :
  - Lactate ≥ 2 mmol/l ET rapport lactate/pyruvate ≥ 20 sur le même point
  - Hyperlactatémie persistante
  - β-OH-butyrate/acétoacétate > 2
  - Acides gras libres/corps cétoniques < 1

Explorations biologiques : autres paramètres métaboliques

- ↑ lactate LCR (atteinte neurologique centrale)
- ↑ lactaturie (enfant)
- Chromatographie des acides aminés plasmatiques
  - Hyperprolinémie
  - Hyperalaninémie
- Point redox après charge glucidique orale (2g)
- Épreuve d'effort (ⓘ risque de rhabdomyolyse)

Explorations métaboliques : les pièges

1. Formes modérées ou pauci-organes : souvent normales, notamment chez l'adulte

2. Diabète : hyperlactacidémie non spécifique

3. Laboratoire spécialisé en biochimie métabolique sur place

4. Infirmières formées (procédures pré-analytiques spécifiques)

Étude de la chaîne respiratoire

- Sur un faisceau d'arguments :
  - Tableau clinique évocateur
  - +/- cycle redox anormal
  - En l'absence d'autre diagnostic
- Sur tissu frais (analyse histologique + études métaboliques)
  - **Muscle**
  - **Fibroblastes de la peau**
  - Foie, +/- rein, cœur
- Laboratoire spécialisé en biologie mitochondriale
  - Oxymétrie (respiration mitochondriale)
  - Spectrophotométrie : Mesure activité des complexes mitochondriaux (I à IV)
  - Western-blot : évaluation pondérale des complexes

La biopsie musculaire

- Étude morphologique
  A. Fibres rouges déchiquetées* (« red ragged fibers »)
  B. Fibres COX négatives**
  C. Augmentation du contenu en triglycérides

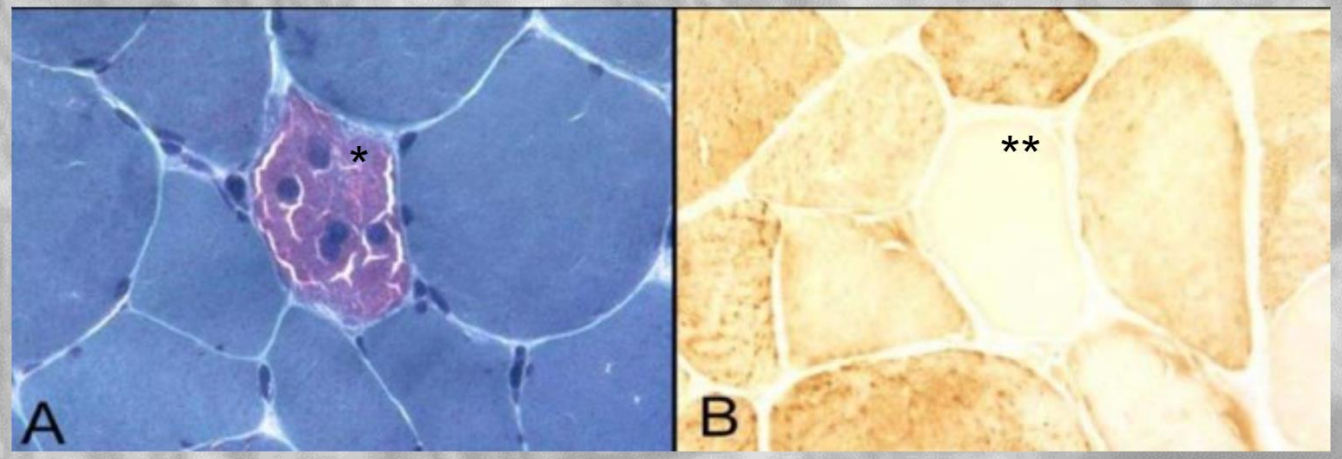

J.M. Bourgeois, M.A. Tarnopolsky / Mitochondrion 4 (2004) 441–452

Études génétiques

- Orientées par le tableau clinique et selon les complexes atteints
- Confirment le diagnostic
- Sur sang, muscle, fibroblastes, culot urinaire…
- Analyse du génome mitochondrial
  - Syndromes classiques (MELAS, MERFF,...)
  - Transmission maternelle
- Analyse des gènes nucléaires d'intérêt
  - Codent pour des protéines nécessaires au fonctionnement mitochondrial
  - Environ 1000 gènes (SURF1, POLG, Twinckle…)
  - Transmission récessive, rarement dominante
- Importance de la concertation clinico-biologique

Points à retenir

- Maladies méconnues chez l'adulte
- Procédure diagnostique complexe
  - Y penser…
  - Eviter les constructions pathologiques indues
  - Démarche graduée
  - Basée sur l'analyse clinique
  - Aidée par les explorations métaboliques
  - Confortée par l'expertise des biologistes experts
- Collaboration entre cliniciens et biologistes